Ein Beitrag zum Auftreten von Meningocele im Halsmark

Inaugural-Dissertation

zur Erlangung der zahnmedizinischen Doktorwürde
vorgelegt
der Hohen Medizinischen Fakultät
zu Freiburg im Breisgau

von

Richard Steinbrück
aus Speyer a. Rh.

1 9 3 4

Buchdruckerei Th. Kehrer, Freiburg im Breisgau, Hauptstraße 71

Dekan: Prof. Dr. K a p f h a m m e r.

Referent: Prof. Dr. E. S ch n e i d e r.

R. UNIV.
BIBLIOTHEEK
LEIDEN

Gedruckt mit Genehmigung der medizinischen
Fakultät der Universität Freiburg im Breisgau.

Meiner lieben Mutter
in dankbarer Verehrung

Digitized by the Internet Archive
in 2026

https://archive.org/details/IA41543109_0021

Um über das Auftreten einer Meningocele im Klaren zu sein, ist es notwendig, die Entwicklungsgeschichte und Anatomie derselben genügend zu kennen.

Was nun die Entwicklungsgeschichte anbelangt, so handelt es sich genau, wie bei der Hasenscharte, Kiefer-Gaumenspalte etc. um eine Hemmungsmißbildung. Tendeloo stellt in seinem Werke über allgemeine Pathologie folgendes Fragenschema für jede Mißbildung fest:

1. Was ist mißgebildet?
2. Wie hat sich die Mißbildung entwickelt? (Pathogenese, formale Genese.)
3. Wodurch ist sie entstanden? (Kausale Genese.)
4. Welche Bedeutung hat sie für den Organismus?

Ueber spina bifida heißt es in demselben Werke: Mit spina bifida bezeichnen wir einen angeborenen, mangelhaften Verschluß der Wirbelsäule, oder besser der Wirbelbogen. Alle Formen der spina bifida müssen entstehen, solange die Medullarrinne noch offen ist.

Das Wesentlichste ist also der mangelhafte Verschluß der Wirbelbogen — die spina bifida. Der Zeitpunkt der Entstehung wird von den meisten Autoren etwa in die Zeit der dritten Embryonalwoche verlegt. Man unterscheidet zwischen spina bifida anterior, d. h. Spaltbildung im Bereich des Wirbelkörpers und spina bifida posterior, Spaltbildung im Bereich des Wirbelbogens. Erstere ist sehr selten und kommt für diese Abhandlung garnicht in Betracht.

In vielen Fällen geht die Spaltbildung der Wirbelsäule mit einer herniösen Vorwölbung des Rückenmarks oder der Rückenmarkshäute einher, was klinisch in verschiedener Weise in Erscheinung tritt. Für alle diese Formen mit begleitendem Rückenmarksbruch hat Marchand die Bezeichnung spina bifida cystica gewählt. Je nach dem Ort des Auftretens unterscheidet man dann in spina bifida cystica cervicalis, dorsalis, lumbalis und sacralis. Am häufigsten sind die lumbalen und lumbo-sacralen Formen zu beobachten.

Die Folgen dieser spina bifida cystica posterior können nun sehr verschiedene sein. So kennen wir:

1. Die Spaltbildung betrifft den Wirbelbogen, die äußere Haut und die subcutanen Weichteile, die Dura, die weichen Rückenmarkshäute und das Rückenmark selbst. Dann spricht man von einer Rachischisis completa. In diesen Fällen liegt das dorsal gespalten gebliebene Rückenmark im Grunde des Wirbelspaltes offen zutage. Durch eine ventral vom Rückenmarksrudiment erfolgende Flüssigkeitsansammlung in den weichen Rückenmarkshäuten kann es auch bei kompletter Rachischisis zur herniösen Vorwölbung der Rückenmarksrudimente und der dieses deckenden weichen Rückenmarkshäute aus dem Spalt kommen. Es liegt dann die Rachischisis completa mit Myelocele bezw. Myelo-meningocele vor.

2. Die Spaltbildung betrifft den Wirbelbogen und die Dura, während Rückenmark und weiche Rückenmarkshäute geschlossen geblieben sind. Bei diesen Fällen pflegt der Zentralkanal des Rückenmarks durch Flüssigkeitsansammlung im Sinne einer Myelo - cystocele mehr oder weniger zystisch erweitert zu sein. Auch bei der Myelo-cystocele findet eine Flüssigkeitsansammlung zwischen den weichen Rückenmarkshäuten statt, die sich infolgedessen mitsamt dem zystisch entarteten Rückenmark durch den Wirbelbogenspalt hernienartig unter der Rückenhaut vorwölben. — Myelo - cystomeningocele.

3. Die Spaltbildung erstreckt sich nur auf die Wirbelbögen. Rückenmark, Dura, sowie weiche Rückenmarkshäute sind geschlossen geblieben. Die Flüssigkeitsansammlung im Subarachnoidal- oder Subduralraum ruft bei dieser Form das Bild der Meningocele hervor.

4. Spina bifida occulta. Man versteht darunter einen Wirbelbogenspalt meist sacralen oder lumbo-sacralen Sitzes ohne begleitenden Vorfall von Inhalt des Wirbelkanals. Sie wird von vielen Seiten als Endausgang einer im embryonalen Leben bestandenen und geplatzten bzw. vernarbten spina bifida cystica angesehen (Gold).

Was nun die Anatomie der Meningocele anbelangt, so dürfte nach den obigen Ausführungen Abb. 1 nebst Erläuterungen ausreichend sein.

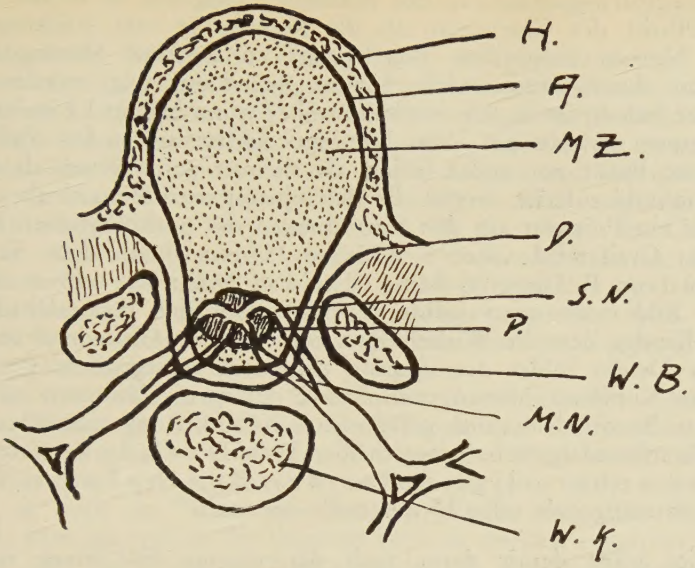

Abb. 1.

Erklärung: H. = Haut; A. = Arachnoidea; M. Z. = Meningozyste; D. = Dura; P. = Pia; S. N. = Sensible Nerven; W. B. = Wirbelbogen; M. N. = Motorische Nerven; W. H. = Wirbelkörper. (Nach Hesse.)

Für die dieser Arbeit zugrunde liegenden Fälle kommt nun ein mehr oder weniger reines Auftreten der dritten oben beschriebenen Folge in Frage. Manche Autoren bestreiten zwar das Auftreten einer reinen Meningocele, doch dürfte diese Abhandlung den Beweis für das Gegenteil liefern.

F. A. Hesse schreibt in seinem Werke über „Ergebnisse der Chirurgie und Orthopaedie" etwa folgendes: Die Meningocele ist eine Hernie und Zyste des Rückenmarks, entweder Knochen und Dura, oder nur Knochen ist gespalten nach der Ansicht von Marchand und Hildebrand. Muskatello, Recklinghausen und andere leugnen dagegen das Auftreten einer Meningocele mit erhaltener Dura. Dura war da, wurde aber wahrscheinlich zerrissen und liegt also dann nicht mehr ganz bis zum Scheitel. Die Wand kann dann aus Haut, Dura und Arachnoidea bestehen, oder aus Haut und Dura, oder nur Haut, oder Haut und Arachnoidea. Wesentlich bleibt also nur die Nichtbeteiligung des Rückenmarks. Die Haut ist stets erhalten, der Knochenspalt eng, sodaß also die Meningocele schmal gestielt ist. Nerven sind ursprünglich keine vorhanden, können aber sekundär hineingewachsen sein und als N. N. recurrentes wieder zur Austrittsstelle zurückkehren. (Differentialdiagnose: Sacralaterome, Dermoide oder auch Tumoren.) Selten treten

nervöse Störungen auf. — Bei unsicherer Diagnose ist es auf jeden Fall Pflicht des Chirurgen, an die Beteiligung von Rückenmark oder Nerven (sekundäre Beteiligung) zu denken. Meningocelen können durch arachnoidale Septen mehrkammerig werden. — Denucé behauptet in seinem Werke über spina bifida: La meningocèle pure n'existe pas. Die Meningocele ist auf jeden Fall die seltenste Form von spina bifida, da sie nur ganz selten als reine Meningocele auftritt. Gegen die Behauptung von Denucé als erster Beweis ein Präparat aus den Sammlungen des pathologischen Instituts in Greifswald. „Auf p. 673 des Führers durch diese Sammlungen (von P. Grawitz) heißt es zu Fall 1823: Ein sehr anschauliches Bild einer spina bifida cervicalis gibt der Frontalabschnitt eines Kindes, dem die Wirbelbogen vom 3. bis 6. Halswirbel fehlen. Dieser Defekt bildet den Zugang zu einem faustgroßen, von behaarter Kopfhaut überzogenen Sacke, der zwei Kammern enthält und am Bruchhals deutlich gefäßreiches, bräunlich pigmentiertes Pia- und Arachnoidalgewebe unterscheiden lässt. Das Rückenmark zieht unbeteiligt unter der Bruchpforte weg. Hydromeningocele oder Meningocele cervicalis."

Dies wäre damit dann auch der einzige Fall einer reinen Meningocele cervicalis, der in der Literatur bisher beschrieben wurde. Ein weiterer Fall wäre dann unten noch als Fall I zu beschreiben.

Was nun die Häufigkeit des Auftretens von Spaltbildungen an der Wirbelsäule anbelangt, so schreiben darüber Schinz-Baruch-Friedl in ihrem Werke „Lehrbuch der Röntgendiagnostik": Eine Spaltung tritt häufig am ersten Sakralwirbel und am fünften Lendenwirbel auf, gelegentlich auch eine klinisch bedeutungslose Spaltung am Atlas (hinten). Im Lumbosakralgebiet sehr häufig. 17—20 % aller Wirbelsäulen zeigen irgendwelche Ossifikationsanomalien. Nur selten im Lumbosakralgebiet als spina bifida occulta, d. h. eine Mißbildung des Lumbosakralmarkes und seiner Häute. Die spina bifida cystica (Meningocele, Myelo-meningocele), hernienartig durch die Bogenlücke sich vorwölbende Säcke, machen diagnostisch keine Schwierigkeiten. Dagegen kann die sehr seltene spina bifida sacralis anterior verkannt werden, da der cystische Tumor sich gegen das kleine Becken vorwölbt und bei Frauen mit Ovarialzysten verwechselt werden kann.

Ueber die Therapie schreibt John Fraser: Bei der Entwicklung des Defektes sollen Mesodermveränderungen beteiligt sein. Für operative Behandlung ist der dritte bis fünfte Lebensmonat am geeignetsten. Prognostisch am günstigsten sind reine Meningocelen. Infektionen und Ulcerationen in der Operationsgegend bedeuten ebenso wie das Bestehen von Lähmungen Kontraindikation. Der Allgemeinzustand des Kindes muß gut sein. Die Entwicklung eines

Hydrocephalus ist eine absolute Kontraindikation gegen die Operation.

Kirschner - Nordmann meinen, daß die Liquorbereitung und Liquoraufsaugung bei angeborenen zystischen Markvorwölbungen weitgehend mitgestört sei. Gewaltsame Eingriffe, Punktion der Meningocele, noch häufiger die Abtragung bedeuteten zwar Entleerung oder Beseitigung der mit Liquorbahnen zusammenhängenden zystischen Subarachnoidalräume, bildeten aber zugleich einen Anreiz zu erhöhtem Liquorzufluß in die Kammern des Gehirns und in den spinalen und cerebralen Arachnoidalräumen, sodaß es bei vielen überraschend schnell zu Hydrocephalie und Hydromyelie komme. Daß dies nicht unbedingt zutreffen muß, wird sich in unten dann beschriebenem Zustandsbild des Kindes (Fall I) — ein Jahr nach der Operation — zeigen.

Viel wesentliches geben dann noch Garré - Küttner - Lexer in ihrem Handbuch der praktischen Chirurgie an. — Am einfachsten liegen die Verhältnisse bei der Meningocele. Diese wird, falls sie nur Flüssigkeit enthält, ohne weiteres abgetragen, ligiert oder vernäht, je nach der Weite der Kommunikation mit dem Wirbelkanal. Etwaige frei in ihr liegende Nerven werden reponiert; sind solche oder das Ende des Rückenmarks mit der Zystenwand verwachsen, so muß man sie je nach Möglichkeit herauspräparieren; sitzen sie zu fest oder hat man es mit einem feinen Faserwerk zu tun, so muß man sie entweder opfern oder mit einem Stück Zystenwand, dem sie adhärieren, zusammen loslösen und zu versenken suchen. Murphy hat in einem Fall, wo die Cauda im Sack lag, die einzelnen Nerven reseciert, vernäht und versenkt. Oft handelt es sich um wenig wichtige Nerven, deren Abtragung nicht von Bedeutung ist; doch läßt sich dies bei der Operation nicht bestimmen. Deswegen sollte man sich zum Opfern von derartigen nervösen Bestandteilen nur im äußersten Notfalle entschließen. Das unter Umständen im Sack liegende Rückenmark muß natürlich auf jeden Fall geschont werden. — Die Resultate der Injektionsbehandlung sind nicht ideal. Immerhin wird man manchmal zu ihr seine Zuflucht nehmen müssen, vor allen Dingen dann, wenn die Radikaloperation aus irgendwelchen Gründen nicht durchführbar ist. — Viel gefährlicher und deshalb zu verwerfen sind die unblutigen Methoden der Abschnürung des Sackes. Am rationellsten ist also auf jeden Fall die Radikaloperation, die mehr und mehr in den Vordergrund getreten ist, seit man gelernt hat, die Wundinfektion mit immer größerer Sicherheit zu vermeiden. Da der Sack oft nervöse Elemente enthält in seiner Wand oder in seinem Inneren, ist vor allen Dingen auf solche zu achten. Ein nervöser Inhalt muß erkannt und — falls funktionsfähig — nach Möglichkeit konserviert werden.

Die Operation geht im allgemeinen folgendermaßen vor sich: Inzision der Haut unter möglichster Bildung von Lappen, welche

einen primären Verschluß der Wunde ermöglichen. Freipräparieren des Stiels, dann Eröffnung des Sackes und Revision seines Inhalts. Ablösen und Versenken etwaiger nervöser Elemente. Verschluß des Sackes mit Naht oder Ligatur mit Abtragung desselben. Naht der Haut. Auf jeden Fall muß so verschlossen werden, daß ein Aussickern der Cerebrospinalflüssigkeit unmöglich wird, da dadurch immer eine große Infektionsgefahr besteht.

Was nun noch den Erfolg der chirurgischen Behandlung der spina bifida anbelangt, so bringt Gold eine gute Zusammenstellung neuester Angaben: Nach Eastmann (1920) geht ein Drittel aller operierten Fälle im Anschluß an den Eingriff zugrunde. Ein weiteres Drittel stirbt späterhin infolge von Veränderungen am Zentralnervensystem, d. h. an Hydrocephalus. Ueber 42 Fälle des Basler Kinderspitals berichtet Stockmeyer (1925): 20 Fälle wurden einer Operation unterzogen, von denen 10 völlig geheilt wurden. 7 Kinder starben an den Folgen der Operation, darunter zwei an Meningitis, die Uebrigen an Hydrocephalus. Sechs bereits von Haus aus mit Hydrocephalus einhergehende Fälle erfuhren durch die Operation eine weitere Verschlechterung.

Die neueste und größte Uebersicht stammt von Schmieden (1930), der 334 Fälle einschließlich 69 Fällen von spina bifida occulta, die operiert wurden, überblickt. Von 37 Fällen von Rachischisis aperta wurden 5 (13%) geheilt, 12 (32%) gebessert, 20 (55%) sind gestorben. Von 169 Fällen überhäuteter kommunizierender Meningocelen sind 68 (42%) geheilt, 34 (21%) gebessert, 57 (37%) gestorben. Hingegen sind von 69 Fällen von abgeschlossener Meningocele cystica 42 (61%) geheilt und 11 (16%) gestorben. Insgesamt vereitelte 29 mal ein secundärer schwerer Hydrocephalus das Operationsresultat. Bei der kritischen Betrachtung der Gesamtergebnisse dieser durch Fragebogen ermittelten Sammelstatistik gibt Schmieden der Meinung Ausdruck, daß die wahren Heilungsresultate, namentlich in der Gruppe der Myelomeningocelen sich wahrscheinlich stark vermindern würden, wenn man die wirklichen Spätresultate namentlich im Hinblick auf das spätere Auftreten des postoperativen Hydrocephalus ermitteln würde.

Die Mehrzahl der postoperativen Hydrocephalusfälle tritt innerhalb des ersten Jahres nach der Operation der spina bifida cystica auf. Wenn einmal drei bis vier Jahre nach der Operation symptomenlos vergangen sind, besteht keine weitere Gefahr des Hydrocephalus mehr. (Laveuf.)

Und nun zur Besprechung der Fälle, die zur vorliegenden Abhandlung die Veranlassung gaben.

I. Im Juli 1932 wurde der kleine Patient W. H. im Alter von 15 Monaten in die chirurgische Universitätsklinik zu Freiburg i. Br. eingeliefert. Die Krankengeschichte besagt folgendes:

Abb. 3.

Abb. 2

Anamnese: Seit der Geburt des Kindes bemerkten die Eltern eine sackartige Mißbildung am Nacken, die immer größer wurde, aber dem Kinde anscheinend keine Beschwerden machte. Von der Hildaklinik (Kinderhospital) wird das Kind an die chirurgische Klinik überwiesen.

Befund: Gut entwickeltes Kindchen von 1¼ Jahren. Sieht gesund aus und ist in einem guten Ernährungs- und Allgemeinzustand. Die Schleimhäute sind gut durchblutet, innere Organe o. B.

Hals: Im Nacken in Höhe des 7. Halswirbels befindet sich eine ungefähr apfelgroße, sackartige Geschwulst, die nach unten hängt (s. Abbildung 2 u. 3). Sie ist von schlaffer Konsistenz, stellenweise bläulich verfärbt und von Haaren bedeckt. Sie scheint nicht

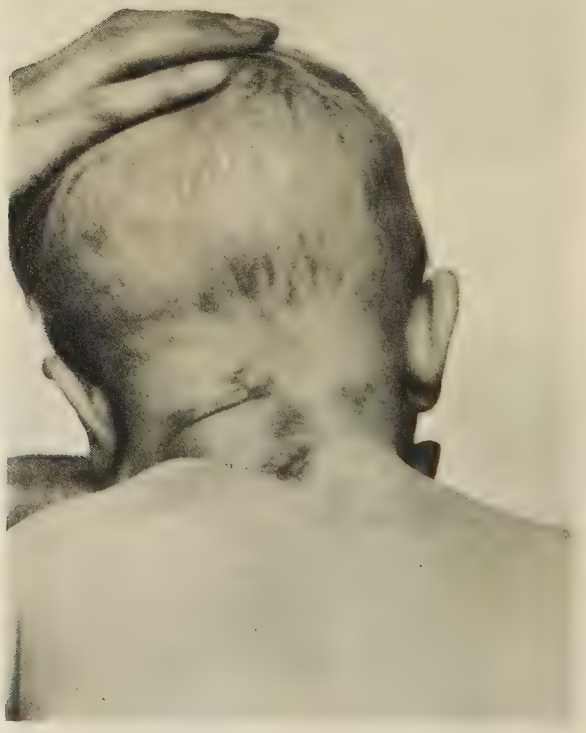

Abb. 4.

druckempfindlich zu sein, da das Kind keinerlei Schmerzensäußerungen von sich gibt. Manchmal wölbt sich beim Husten oder Niesen die Geschwulst mehr vor. Ein Geschwulststiel führt nach innen, man tastet spinae der Wirbel.

Thorax: Gleichmäßig gewölbt. Herz und Lungen o. B., keine Lähmungserscheinungen, Reflexe o. B.

Diagnose: Meningocele.

Operation: Hedonalschlaf, etwas Aethertropfnarkose, Umschneidung der Meningocele in der gesunden Haut. An seinem Scheitel ist der bindegewebige Sack stellenweise mit der Haut innig verwachsen, während der Stiel frei ist. Der Sack wird eröffnet, er enthält klaren Liquor und ist zum Teil mehrkammerig angelegt, aber so, daß alle Kammern nach innen offen sind und miteinander zusammenhängen. Gegen das Mark zu erscheint er in der Tiefe vollkommen abgeschlossen. Der Sack wird total extirpiert, dann die Wunde schichtweise abgeschlossen. (s. o. Gang der Operation nach Lexer.) Die Operation wurde reaktionslos überstanden und

Abb. 5.

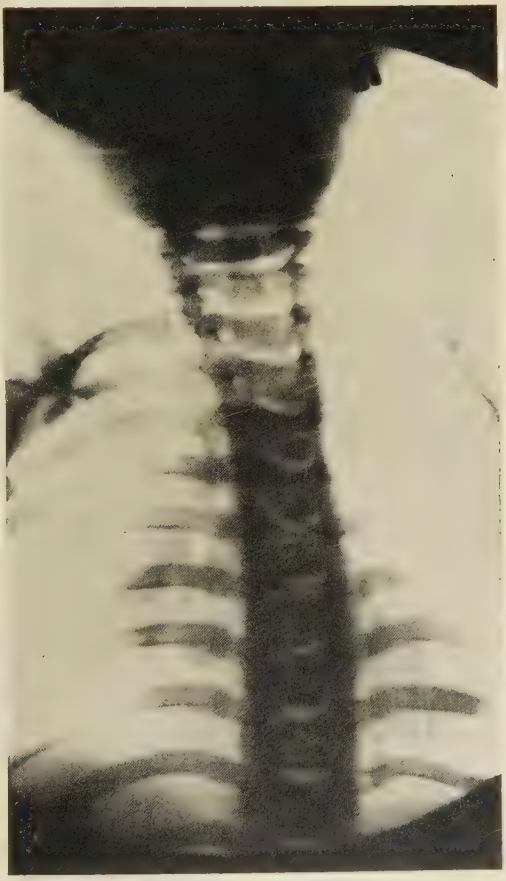

Abb. 6.

die Fäden entfernt. Eine Liquorfistel ist nicht entstanden. (Siehe Abb. 4.)

Röntgenbefund: Man sieht auf der Uebersichtsaufnahme der Wirbelsäule, die einschließlich des 3. Halswirbels nach oben reicht, daß der 3. bis einschließlich des 6. Halswirbelbogens nicht geschlossen ist. Ferner ist der Bogen des 5. Lendenwirbels nicht geschlossen, der erste Kreuzbeinwirbel hat nur angedeutete Wirbelbögen.

Röntgendiagnose: spina bifida der Hals- und unteren Lendenwirbelsäule.

Nach der Operation wurde der extirpierte Sack dem pathologischen Institut zur Untersuchung zugesandt. Von da liegt folgender Bericht vor:

Makroskopisch: Das übersandte kleinapfelgroße Gebilde zeigt auf dem Durchschnitt das Aussehen eines weichen Fibroms. Am Stiel der Geschwulst befindet sich eine cystische, mit glatter Wand ausgekleidete Höhle, die breit eröffnet ist, in welche feine Stränge, vielleicht Nervenbahnen, hineinführen.

Mikroskopisch erweist sich die Hauptmasse der Geschwulst als ein Lymphangiofibrom mit zahlreichen Blutgefäßen darin, sodaß man von einem Haemangio-lymphangiofibrom sprechen könnte. Vielfach ist das Bindegewebe sehr stark ödematös aufgelockert, sodaß man fast an einen Uebertritt von Gehirnlymphe in das Gewebe denken möchte. Der kleinere Sack zeigt eine Auskleidung mit duraähnlichem Gewebe, doch ist die zellige Infiltration der bindegewebigen Schichten so stark, daß dadurch das Bild etwas verwischt wird. Die von uns als Nervenstränge angesprochenen Gebilde erweisen sich mikroskopisch als Bindegewebsstränge vom Aufbau der Dura. Von Nervengewebe selbst haben wir nichts gefunden.

Dieser obige Bericht bestätigt nun wiederum auch die Ansicht von Muskatello und Recklinghausen, die besagt, daß eine Meningocele mit ganz erhaltener Dura kaum auftrete, da ja die Dura in diesem Falle nur noch in Form von einzelnen Strängen vorhanden ist. Die Wand besteht also aus Haut und Arachnoidea und in den dem Stiel naheliegenden Teilen aus Resten der Dura. Zugleich liefert aber auch dieser Fall einen Beweis gegen die Ansicht Denucé's, denn nach dem ganzen Aufbau sowohl, als auch dem Erfolg der Operation ist der Beweis geliefert für das Auftreten einer reinen Meningocele.

Diese ganze Darstellung zeigt also klar, daß es sich in diesem Falle um eine reine Meningocele d. h. also auch die einfachste Form von spina bifida cystica gehandelt hat. Dementsprechend war auch der Heilungserfolg. Ein Jahr nach der Operation hatte Verf. die

Gelegenheit, das Kind zuhause zu sehen und zu beobachten. Es macht rein äußerlich einen sehr guten Eindruck. Für sein Alter ist es überaus kräftig entwickelt, guter Allgemein- und Ernährungszustand. Von der Entwicklung eines Hydrocephalus ist nichts festzustellen. Geistig scheint es sogar sehr auf der Höhe zu sein, denn es betrachtet alle ihm neuen Dinge (Feuerzeug, Füllfederhalter etc.) mit größtem Interesse und was das Kind sagt und tut, zeigt den normalen Zustand eines Kindes von 2½ Jahren. Nach Angaben der Eltern sei nie auch nur die geringste Störung zu beobachten gewesen, außer einer gewissen Hilflosigkeit und Schwäche des linken Armes. Dieser zeigt nicht die volle Beweglichkeit und Kraft, doch ist rein äußerlich nichts festzustellen. Der Vater des Kindes führt diesen Fehler auf ein altes Erbleiden in der Familie zurück. Fast jedes männliche Glied der Familie habe an irgend einem solchen Fehler, sei es am Arm oder am Auge gelitten. Am Auge zeige sich dies in einer verminderten Sehfähigkeit (nur links), während es sich im Arm um eine Art von Schwäche und Unbeholfenheit handle.

II. Patient H. S. wird im Alter von 6 Monaten vorgestellt. Aus der Krankengeschichte ergibt sich folgendes Bild: Eltern o. B. selbst: Nie krank gewesen. Das Kind brachte eine etwa pflaumengroße Schwellung in der Gegend der Lendenwirbelsäule mit zur Welt. Dieselbe ist in der Zwischenzeit etwa apfelgroß geworden. Auf ärztliche Anweisung bringt die Mutter das Kind nun zur Klinik.

Allgemeinbefund: Dem Alter entsprechendes Kind in gutem Ernährungszustand. Haut und Schleimhäute sind gut durchblutet. Es besteht kein Oedem und kein Exanthem. Gute Fettpolster. Zunge nicht belegt, Puls und Temperatur normal.

Innere Organe: Herz: Töne rein, Grenzen normal. Lunge: ves. Atmen, Grenzen normal. Abdomen: weich.

Lokal: Etwa in Höhe des Beckenkammes findet sich eine gut apfelgroße, fluktuierende, durchscheinende Geschwulst, die mit verdünnter Haut bedeckt ist.

Diagnose: Meningocele.

Da laut Befund keinerlei Bedenken bestehen und vor allem weder Lähmungen noch Hydrocephalus festgestellt sind, bleibt als einzige und beste Therapie die Radikaloperation. Dieselbe wird unter durch Hedonal eingeleiteter Aethertropfnarkose ausgeführt: Schnitt um den Cystensack im Bereich der Haut. Vorsichtiges Freipräparieren der Cyste von der Haut und Ablösen derselben bis zur Basis. Dabei sieht man z a h l r e i c h e N e r v e n f a s e r n durchschimmern. Die mehrkammerige Cyste wird eröffnet, die Nerven reponiert und der Cystensack abgetragen. Die Bruchpforte wird durch Umklappen der Fascie verschlossen. Dann Hautnaht und Verband.

Der Eingriff wurde gut überstanden. Nach fünf Tagen wird die Naht entfernt, die Wundheilung verläuft gut. Nach vier Wochen ist die Wunde vollkommen verheilt und der Patient kann nach Hause entlassen werden.

Röntgenbefund: Auf dem Bild der Wirbelsäule und des Beckens sieht man einen nahezu runden, etwa gänseeigroßen Schatten sich auf die unteren Lendenwirbel und den oberen Teil des Kreuzbeins projizieren. Das seitliche Bild zeigt an entsprechender Stelle eine kugelförmige Vorbuckelung nach hinten, die die Weichteile um etwa vier cm überragt. Der Dornfortsatz des fünften Lendenwirbels fehlt.

Röntgendiagnose : Myelo - meningocele in Höhe des fünften Lendenwirbels ausgehend.

III. Der 10 Tage alte E. F. wird von der Frauenklinik mit einer etwa hühnereigroßen Geschwulst in der Lendenwirbelgegend zur Operation überwiesen.

Befund: Innere Organe o. B. Lokal: Ueber der Lendenwirbelsäule befindet sich eine hühnereigroße, fluktuierende und durchscheinende Geschwulst.

Diagnose: Meningocele.

Therapie: Operation im Hedonalschlaf. Ellipsenförmiger Schnitt in mittlerer Höhe der Meningocele. Der Duralsack läßt sich leicht ringsum bis zu seinem bruchsackartigen, dünnen Hals freipräparieren. Die Duralausstülpung wird eröffnet. Der Sack ist leer und enthält keinerlei nervöse Elemente. Der größte Teil wird deshalb reseziert und abgetragen. Dann erfolgt die Naht des Duralsackhalses. Mit Muskulatur wird daraufhin übernäht, da sich eine deutliche Spaltbildung über der Meningocele feststellen läßt. Dann Hautnaht und Verband. Nach der Operation wird das Kind wieder in die Frauenklinik entlassen zur Mutter. Röntgen- und pathologischer Befund liegt nicht vor.

IV. Der Patient H. S. wird gleich nach der Geburt in der chirurgischen Klinik vorgestellt und untersucht. Es wird eine Meningocele festgestellt und Operation nach 3 Wochen empfohlen. In der Zwischenzeit wurde das Kind zuhause gepflegt und von der Mutter gestillt.

Befund: Mittelkräftiger Säugling. Es bestehen keine Anhaltspunkte für eine Erkrankung innerer Organe. Am Rücken bemerkt man in der Gegend über dem Kreuzbein einen fast gänseeigroßen, sackartig vorgewölbten Hautanhang. Auf der Höhe der Vorwölbung ist die Haut ganz dünn, oberflächlich defekt und nässt etwas. Daneben bemerkt man eine bläuliche Verfärbung der Haut. Der Sack sitzt mit breiter Basis auf. Median darunter ist eine kleine fistelartige Hauteinziehung ½ cm tief zu verfolgen. Es sind

keinerlei Lähmungen nachzuweisen, Patient strampelt mit beiden Beinen.

Röntgenbefund: Auf der seitlichen Aufnahme sieht man einen kleinapfelgroßen intensiv verdickten Weichteilschatten, der vom 5. Lendenwirbel bis zum 4. Sakralwirbel reicht. Dieser Schatten ist zwischen dem 1. und 2. Sakralwirbel am dichtesten. Die processi spinosi des Sakralwirbels zeigen keine Knochenkerne.

Röntgendiagnose: Es handelt sich um eine Meningocele zwischen dem 1. und 2. Sakralwirbel.

Vorläufige Behandlung: Salben, Höhensonne und Ernährung mit Muttermilch.

Nach einer Woche Operation: In ruhigem Hedonalschlaf Umschneidung der Haut des Sackes etwa 1 cm über der Basis. Es läßt sich unter der Haut ein dünnwandiger Sack freipräparieren, der sich mit einem knapp bleistiftdicken Stiel in Richtung auf das Rückenmark fortsetzt. Nach Eröffnung entleert sich eine klare, farblose Flüssigkeit. Der Stiel wird abgebunden, abgetrennt und versenkt, darüber die Fascie vernäht. Hautnaht, Verband. Lagerung im vorher angefertigten, ausgeschnittenen Gipsbettchen.

Nach 3 Tagen ist die Temperatur normal, das Kind trinkt fleißig.

Nach 8 Tagen ist die Wunde p. p. vernarbt, keinerlei Ausfallserscheinungen, Patient wird nach Hause entlassen.

Pathologischer Untersuchungsbefund: Die Meningocele ist von einem ganz normalen Plattenepithel überzogen, darunter reichlich Schweißdrüsen, kollagene Bindegewebsfasern, nirgends findet sich Nervensubstanz.

V. Die Patientin A. J. wird im Alter von 6 Wochen vorgestellt. Aus der Familienvorgeschichte ist zu ersehen, daß das Kind als 16. zur Welt kam. Von den Geschwistern sind bereits 8 tot, 2 Brüder leiden an Knochentuberkulose. Alle Kinder sind schwächlich. Die Geburt war sehr schwer, die Mutter soll fast verblutet sein. Patientin ist Flaschenkind.

Eigene Anamnese: Das Mädel kam zur normalen Zeit, aber sehr schwächlich zur Welt. Bei der Geburt wurde eine „Geschwulst" am Rücken und eine hochgradige Klumpfußstellung des rechten Fußes festgestellt. — Letztere können wir in diesem Zusammenhang außer acht lassen. — Da die Geschwulst angeblich in der Zwischenzeit größer geworden sei, erfolgt Einlieferung in die chirurgische Klinik.

Befund: Kümmerliches, schwächliches Mädchen in mangelhaftem Ernährungszustand. Die Hautfarbe ist rosig. Die Haut des ganzen Körpers ist mit acneartigen kleinen, roten, etwas erhabenen Punkten bedeckt. In der Mitte der Stirne, zwischen den Augenbrauen

und auf dem Nasenrücken ist die Haut mit graugelben trockenen Schuppen bedeckt. Es besteht weder Hasenscharte noch Gaumenspalte.

Der Brustkorb ist sehr stark gewölbt, die Gegend des Sternums ist ein wenig eingesunken. Am Rücken sieht man im Bereich der unteren Brust- und oberen Lendenwirbelsäule eine etwa faustgroße (10 cm lange und 8 cm breite, etwa $4\frac{1}{2}$ cm hohe) Vorwölbung. Die Haut über dieser ist bunt, d. h. von roten bis in bläuliche Töne hinein verfärbt. Es besteht keine besonders auffallende Behaarung um diese Vorwölbung herum, die Haut ist weder abhebbar noch verschiebbar. Die Haut der Umgebung ist etwas dunkler gefärbt, als an anderen Stellen des Körpers. Durch die Haut über der Anschwellung läßt sich an der Peripherie derbes gegen die Mitte zu weiches Gebilde bei vorsichtiger Betastung fühlen, welches jedoch mit der Haut in Zusammenhang zu stehen scheint. Es besteht Fluktuation, die sich jedoch nicht bis in die offenen Fontanellen fortsetzt. Die Anschwellung ist auf ihrer Unterlage nicht verschieblich. Zu beiden Seiten der Vorwölbung fühlt man deutlich die auseinanderweichenden Wirbelfortsätze.

Da eine völlige Lähmung des rechten und auch scheinbar des linken Beines besteht, keinerlei Reflexe auslösbar sind und die chirurgische Therapie auch nicht den geringsten Erfolg verspricht, wird das Kind ohne Operation entlassen.

VI. Aehnlich wie Fall V liegt dieser Fall. Die Patientin L. S. wird 4 Tage nach der Geburt in die Klinik eingeliefert.

Geburt war normal. Gleich wird eine apfelgroße Geschwulst auf dem Rücken des Kindes in Höhe der Lendenwirbel beobachtet.

Befund: Kind von normaler Größe, innere Organe o. B.

In der Mitte des Rückens, in Höhe der Lendenwirbelsäule findet sich ein apfelgroßer Tumor. Die bedeckende Haut ist z. T. ulzeriert. Die Oberfläche des Tumors ist glatt, die Haut wenig verschieblich, die Konsistenz weich. Fluktuation ist nicht vorhanden, dagegen besteht vollkommene Lähmung beider Beine.

Da auch mehrmals am Tage heftige Krämpfe auftreten, wird die Operation als aussichtslos abgelehnt und das Kind nach Hause entlassen.

VII. Patientin M. V. Alter: 5 Stunden.

Vorgeschichte: Familie o. B. Eigene Anamnese: Vor 5 Stunden mit einer Mißbildung am unteren Abschnitt der Wirbelsäule geboren. Vom Arzt sofort in die chirurgische Klinik zur Behandlung überwiesen.

Befund: Kräftiges Mädchen. Haut hochrot. Auf dem Rücken ziemlich dichte Behaarung mit Lanugo. Herz, Lunge, Abdomen

o. B. Etwa über der Mitte der Lendenwirbelsäule findet sich eine hühnereigroße Vorwölbung, welche scharf gegen die Umgebung abgegrenzt ist und eine Höhe von etwa 3 cm hat. Vom Rande her bis etwa ½ cm auf die Vorwölbung reichend ist die Haut gewöhnliche Epidermis, die Beschaffenheit gleich der übrigen Haut des Körpers. Darauf nimmt die Haut einen graubläulichen Ton an und ist außerordentlich dünn. In der Mitte besteht eine etwa zweimarkstückgroße wunde Stelle, die gelblich gefärbt ist und ein klein wenig blutet. Die ganze Vorwölbung gleicht einer großen Blase, welche mit einer dicken Flüssigkeit gefüllt ist. Dementsprechend läßt sich die Haut auch verschieben. Das blasenartige Gebilde ist nicht prall gefüllt, sondern etwas in sich zusammengefallen. Die Betastung ergibt etwa in der Mitte einen schätzungsweise (wegen äußerst vorsichtiger Betastung!) für die Kleinfingerkuppe durchgängigen Spalt in der Wirbelsäule. Aus dieser Oeffnung läßt sich ein knopfartiges, etwa aprikosenkerngroßes weiches, herausragendes Gebilde tasten. Das übrige Gebilde ist mit einer gallertigen, Flüssigkeit angefüllt. Rechtes Bein: Reflexe erloschen. Linkes Bein: ziemlich normale Reflexe.

Die Operation wird ohne jede Betäubung vorgenommen. Vorsichtig wird die Haut an der Uebergangsstelle von normaler Epidermis zur äußerst dünnen, graubläulich verfärbten getrennt. Es entleeren sich etwa 30 ccm einer klaren, leicht gelblichen, späterhin leicht gallertigen und blutigen Flüssigkeit. Es zeigt sich, daß der beim Befunde getastete knopfartige Vorsprung ein Stück Rückenmark ist. Es handelt sich also um eine Myelocele. Nach sorgfältiger Blutstillung und Freipräparieren wird die Unmöglichkeit der Reposition des Rückenmarkstückes festgestellt. Es wird also das Granulationsgewebe in der Umgebung abgetragen, ein etwa 1½ cm breiter Streifen Fascie und Muskulatur freipräpariert und die Myelocele damit übernäht. Subcutannaht, Hautnaht, Verband und Lagerung im gut gepolsterten Gipsbettchen mit gesenktem Kopfe.

Nach 5 Tagen ist die Temperatur auf 38,5 gestiegen. Um die Operationswunde herum hat sich ein etwa 2—3 Querfinger breites und fingerdickes, stark fluktuierendes Oedem gebildet. Die Punktion ergibt reinen Liquor.

Nach 10 Tagen: Das Kind nimmt an Kräften und Gewicht ab. Dauernde Temperaturen. Ausreichende Versorgung mit Muttermilch.

Am 15. Tage tritt ausgesprochene Nackensteifigkeit ein. Am 18. wird zunehmender Kräfteverfall konstatiert. Am selben Tage erfolgt dann der Exitus.

Die Sektion ergibt folgendes: Myelocele. Todesursache: Eitrige Meningitis. Anatomische Diagnose: Zustand nach einer Myelocele lumbalis. Ascendierende Meningitis spinalis. Eitrige Basilarmeningitis. Soor der Zunge. Aspiration der Soormembran in den Kehl-

kopf. Wandständiger Thrombus im linken Ventrikel. Harnsäureinfarkte in beiden Nieren. Nebenmilz.

VIII. Patientin E. M. Alter: 17 Tage.

Eltern und zwei Geschwister leben und sind gesund. Das dritte Kind war eine Fehlgeburt. Das Kind selbst wurde vor 17 Tagen mit einer Mißbildung am Kopfe zu normaler Zeit geboren.

Befund: Etwas kleines Kind mit gut durchbluteter Haut und Schleimhäuten. Im Gesicht und an den Beinen pustulöses Ekzem. Herz und Lungen o. B. Leib weich, gut eindrückbar. Oertlicher Befund: In der Sagittallinie des Kopfes befindet sich etwa 2 cm hinter der kleinen Fontanelle eine eigroße Geschwulst, die sich mit einem kurzen Stiel durch eine Knochenlücke in das Innere des Schädels fortsetzt. Sie ist an der Basis von behaarter, auf der Kuppe von haarloser, verdünnter Haut bedeckt, durch die Venen hindurchschimmern. Die Geschwulst ist von weicher, fluktuierender Beschaffenheit.

Operation: Nach vorsichtiger Reinigung der Haut mit Aether und Alkohol wird versucht, eine örtliche Betäubung durchzuführen. Da dies wegen der Unruhe des Kindes schwer ist, wird davon Abstand genommen. Circulär wird die Geschwulstbasis am Stiel umschnitten. Sofort tritt starke Blutung ein. Nach Abpräparieren der umgebenden Haut wird die innere Hülle der glasigen, weichen Geschwulst freigelegt, sodaß man erkennt, daß sie augenscheinlich in die weiche Hirnhaut übergeht. Abbinden des Stieles nach sorgfältiger Isolierung und Abtragung der Geschwulst. Der Stumpf derselben wird vorsichtig eingestülpt und mit Catgutnähten gesichert, sorgfältige Hautnaht unter Excision der überflüssigen Teile mit Blutstillung. Silberverband. — Auf dem Durchschnitt bietet die Geschwulst das typische Bild der Meningocele.

Drei Tage später: Das Kind hat die Operation bisher gut überstanden, trinkt gut. Gewichtszunahme. Beim Verbandswechsel zeigt sich die Wunde reizlos. Erneuter Verband mit Blattsilber. Nach 8 Tagen ist die Wunde primär verheilt und die Fäden werden entfernt. Am 12. Tage kann das Kind mit vollkommen verheilter Wunde bereits aus der klinischen Behandlung entlassen werden.

IX. Der kleine Patient W. G. ist das Erstgeborene. Die Geburt des Kindes (vor 12 Tagen) war normal. Sofort nach der Geburt wird eine Geschwulst an der Lendenwirbelsäule beobachtet. Vergrößert hat sie sich in den 12 Tagen anscheinend nicht. Das Kind ist etwas schwächlich, zeigt aber sonst gesundes Allgemeinbefinden. Die Herztöne sind sehr frequent. Herz sonst o. B. Lungen o. B.

Oertlicher Befund: In der Mitte der Lendenwirbelsäule wölbt sich eine etwa hühnereigroße, elastisch fluktuierende Geschwulst vor. Die Haut ist dünn, die Geschwulst ist transparent. An der rechten Seite der Geschwulst sind lange schwarze Haare.

Röntgenbild: Spaltbildung am 2.—4. Lendenwirbel.

Diagnose: Meningocele.

Die Operation wird im Hedonalschlaf (0,75 rektal) ausgeführt. Das Kind schläft während der ganzen Operation ziemlich gut. Die Geschwulst wird in querer Richtung oval umschnitten. Sorgfältige Blutstillung und Abtragung am Geschwulststiel. Es zeigt sich eine breite Kommunikation zwischen Geschwulst und Rückenmarkskanal. Das Rückenmark selbst liegt frei. Es handelt sich also um eine reine Meningocele und nicht um eine Meningo-cystocele. Die Kommunikation wird sorgfältig vernäht und mit von lateral herübergezogenen Fascien der Rückenmuskulatur überdeckt. Dann erfolgt die Hautnaht und der Verband.

Nach 3 Tagen: Das Kind hat den Eingriff gut überstanden. Die Wunde heilt gut. Fistelbildung besteht keine. Nach 12 Tagen erfolgt die Entfernung der Fäden. Weiter gute Wundheilung und Ausbleiben der Fistelbildung. Das Kind muß dauernd auf dem Rücken liegen, um jede Schädigung der Wunde möglichst auszuschalten. Nach 20 Tagen ist die Wunde vollkommen vernarbt und das Kind kann mit einer Schutzverband als geheilt nach Hause entlassen werden.

X. Patient H. K. 2 Tage alt.

Das Kind hat seit der Geburt eine Vorwölbung am Rücken im Bereich der Lendenwirbelsäule. Der Hausarzt hat einen Salbenverband aufgelegt und das Kind an die chirurgische Klinik überwiesen.

Befund: Für sein Alter kräftiger Säugling. Ueber der Lendenwirbelsäule befindet sich eine gut fünfmarkstückgroße Vorwölbung, die von Epidermis überzogen ist, durch die Flüssigkeit hindurchschimmert. In der Mitte ist die Vorwölbung in etwa Fingernagelgröße ulzeriert. Das rechte Bein wird auf Schmerzreize hin gut bewegt. Eine aktive Beweglichkeit des linken Beines besteht zwar auch, aber in nur ganz geringem Grade.

Die Operation wird sofort und ohne Narkose vollzogen. Die Epidermis der Vorwölbung wird abgetragen. Dabei entleert sich klarer Liquor. An der ulzerierten Stelle ist das Rückenmark mit der Epidermis verwachsen und wird unter sorgfältigster Schonung abpräpariert. Das Rückenmark wird dann in den breit offenen Rückenmarkskanal versenkt und über den Wirbeldefekten die Muskulatur fest zusammengenäht. Dann erfolgt die Hautnaht in querer Richtung.

Am nächsten Tage bestehen spastische Lähmungen der beiden unteren Extremitäten. Da das Kind kein Wasser läßt, wird es katheterisiert. Einen Tag später läßt es spontan Wasser. Am neunten Tage sind die Wundränder an einzelnen Stellen wieder auseinander-

gewichen, da die Nähte durchgeschnitten sind. Die spastischen Lähmungen bestehen unverändert fort.

Nach 23 Tagen ist die Wunde bis auf eine fingernagelgroße granulierende Stelle vernarbt. Ein Rückgang der Lähmungen ist nicht festzustellen. Auf Wunsch der Mutter wird das Kind in ambulante Behandlung entlassen.

Bedauerlicherweise läßt sich gerade in diesem Falle die Krankengeschichte nicht weiter verfolgen, doch ist ja nach obigen Erfahrungen eine Gesundung kaum anzunehmen.

Als Abschluß der Arbeit mögen dann noch die Ergebnisse der Arbeiten von Penfield, Wilder und William Cohn folgen. Sie schrieben über spina bifida und cranium bifidum mit dem näheren Thema: Ergebnisse plastischer Wiederherstellung der Meningocele und Myelomeningocele nach neuer Methode.

Es handelt sich um eine Uebersicht über 21 operierte Fälle von 33 beobachteten Kranken mit spina bifida und cranium bifidum verschiedener Ausprägung.

Technik der Operation: Aethernarkose, Knieellenbogenlage, sodaß die Meningocele am höchsten liegt, um den Liquordruck zu vermindern. Hautreinigung mit Seife, Wasser und Alkohol, darnach mit Aether und Mercurochrom 220. Ulzerierte Stellen müssen mit Gaze bedeckt werden. Ringschnitt um die Vorwölbung herum, um soviel wie möglich gesunde Haut zu schonen. Die Haut über dem Einschnitt wird scharf abgeschält. Auch pergamentdünne Haut muß mit genügender Vorsicht entfernt werden. Die Haut unter der Inzision wird von dem Sack zurückgezogen, bis der Sackrücken so frei präpariert ist, daß er wieder in den Defekt hineinpaßt. Der Sack wird dann so weit geöffnet, daß man seinen Inhalt untersuchen kann.

Besondere Vorsicht ist nötig, um keine Nervenwurzeln des Rückenmarks zu durchtrennen. Wenn es ohne Verletzung möglich ist, soll man Nervenwurzeln oder Filum terminale freilegen. Sonst läßt man Nervenelemente und Bestandteile des Rückenmarks am Sack. Zysten werden entleert und mit unterbrochenen Nähten geschlossen. Enthält der Sack nur schwammiges Gewebe, so entleert man die Flüssigkeit durch Kreuzschnitt. Der verschlossene kollabierte Sack wird dann aufgerollt oder zusammengelegt. Kann man nicht alles in den Wirbelkanal oder die Schädelhöhle einbringen, so beläßt man den Sack oder deckt ihn mit Fascie aus der fascie lata. Im allgemeinen kann man den Sack mit Lappen aus der tiefen Fascie und mit Gewebe des anliegenden Knochens und Muskels decken. Manchmal hat der Sack selbst an der Basis eine besonders dichte Kapsel, die man über den Sack hinüber nehmen kann. Ueber den gedeckten Sack kann man ein weiteres Fascienlager nähen. Die Fasciennähte müssen unter Spannung gelegt werden, um die überliegende Haut möglichst zu entspannen.

Exakte Blutstillung ist wichtig. Verff. legen zur Vorsicht für 24 Stunden einen Drain ein. Der Operierte wird ohne Lagewechsel ins Bett gebracht. Er bleibt in Bauchlage, bis die Wunde verheilt ist. Trockenhaltung ist besonders wichtig. Nach Wundheilung kann man das Kopfende des Bettes hochstellen. Wölbt sich die Fontanelle stark vor, so muß man das Kopfende des Bettes so hoch wie möglich stellen, unter Umständen ganz senkrecht, niemals horizontal. Unter pädiatrischer Ueberwachung muß die Flüssigkeitszufuhr auf ein Minimum beschränkt werden. Bei Stuhlverhaltung muß man bald zu fester Kost übergehen. Diese Diät ist besonders wichtig, weil beim Hydrocephalus die Flüssigkeitsresorption nur wenig hinter der eigentlichen Liquorproduktion zurückbleibe.

19 Fälle überlebten die Operation. Bei Neugeborenen wurde die Operation auf das Ende der 3. Woche verschoben, wenn nicht der Sack ulzeriert oder ruptuiert war. Aeltere Kinder wurden sofort operiert. 3mal kam es zu einer Infektion, dabei 2mal zu temporärer Liquorfistel. Alle 3 wurden geheilt. Starke Hautspannung und Haematombildung erhöhen die Infektionsgefahr. Nicht in jedem Falle entwickelt sich ein Hydrocephalus. Häufig postoperative Liquordrucksteigerung. 5 Fälle zeigten Fontanellenspannung, 3 eine ungewöhnlich gefüllte Fontanelle nach der Operation. Durch starken Hirndruck kam es zu Strabismus mit Parese eines oder beider Abducensnerven in 6 Fällen. Zwei cerebellare Encephalo-Meningocelen hatten die Abducensparese schon vor der Operation. Drei spinale Fälle hatten ebenfalls vor der Operation Strabismus, der sich nach der Operation rasch besserte. In einem spinalen Fall kam und verschwand der Strabismus nach der Operation von neuem. Der Schutz des Sackes vor Verletzungen ist außerordentlich wichtig. Mit dem Wachstum des Kindes wird der Sack verhältnismäßig kleiner. Die Deckfascie wird im Laufe der Zeit immer dichter.

Genauer mitgeteilt werden dann noch 4 Fälle, die hier der Vollständigkeit halber noch kurz folgen sollen.

1. Myelomeningocele bei einem Jungen, operiert im Alter von 4 Wochen. Jetzt läuft der Junge nach 14½ Monaten an der Hand und spricht ein wenig. Der Sack wölbt sich vor, wenn das Kind sich streckt. Bei Druck auf das Rückenmark wird vielleicht später eine zweite Operation erforderlich. — 2. Operation einer großen, sacralen Meningocele (Kindskopfgröße) 12 Stunden nach der Geburt. Völlige Heilung. — 3. 1923 als erster ohne Anästhesie mit dieser Methode operiert. Außer einer sacralen spina bifida mißbildete und gelähmte Füße. Trotzdem wünschen die Eltern die Operation. Mit einem Jahr Verdacht auf Hydrocephalus. Durch „Aufstellen" und „Entwässerung" hört das Kopfwachstum auf. Mit 7 Jahren wurde es als „geistig völlig normal" bezeichnet, auch körperlich, bis auf die Lähmung der Beine. Läuft an Krücken. —

4. Eine große Myelomeningocele in der oberen Cervical- und Suboccipitalregion, erst mit einem Monat entdeckt, guter Verlauf der Operation. Mit zwei Jahren läuft das Kind an der Hand, geistig normal entwickelt. —

Der Sack einer Myelomeningocele oder Meningocele diene als ein Mechanismus für die Uebertragung von Liquor in den Blutstrom, wie die histologische und experimentelle Untersuchung zeige. Amputation des Sackes solle nur ausgeführt werden, wenn keine Verbindung zwischen Sack und Liquorräumen bestehe, weil sie akuten Hydrocephalus herbeiführe. Die Operation nach dieser Methode sollte am Ende der 3. oder 4. Lebenswoche oder auch früher ausgeführt werden.

In einer Diskussion über dieses Thema rät noch F. C. Grant, Philadelphia, den Sack langsam zu eröffnen, um einem Shock durch plötzlichen Abfluß des Liquors vorzubeugen. (Friedemann.)

An dieser Stelle möchte ich nicht versäumen, Herrn Prof. Dr. Rehn und Herrn Oberarzt Dr. E. Schneider für die Ueberlassung des Themas und die freundlichen Anregungen bei der Arbeit meinen Dank auszusprechen.

Literatur-Verzeichnis.

Aschoff: Handbuch der allgemeinen Pathologie. G. Fischer, Jena 1928.

Aschoff: Lehrbuch der speziellen Pathologie. G. Fischer, Jena 1928.

Fraser, John: Spina bifida. Dep. of Clin. Surg., Univ. Edinburgh. Edinburgh med. J. 36., 284—310. 1929.

Gold, Ernst: Chirurgie der Wirbelsäule. F. Enke, Stuttgart 1929.

Garré-Küttner-Lexer: Handbuch der prakt. Chirurgie. Bd. II u. IV. F. Enke, Stuttgart 1931.

Hesse, F. A.: Ergebnisse der Chirurgie u. Orthopädie. Bd. X. J. Springer, Berlin 1918. S. 1196 ff. Spina bifida cystica.

Kirschner-Nordmann: Chirurgie. Bd. III u. IV. Urban u. Schwarzenberg, Berlin-Wien 1930.

Lexer: Lehrbuch der allg. u. spez. Chirurgie. F. Enke, Stuttgart 1921.

Schinz-Baruch-Friedl: Lehrbuch der Röntgendiagnostik.

Tendeloo: Allg. Pathologie. J. Springer, Berlin 1925.

Zentralblatt für die gesamte Radiologie.

Zentralorgan, das: J. Springer, Berlin.

Lebenslauf.

Ich, Richard Steinbrück, Sohn des päpstlichen Hofgoldschmiedes Cl. August Steinbrück, wurde am 29. Februar 1908 zu Speyer a. Rh. geboren. Bis zum zehnten Lebensjahr besuchte ich die Volksschule. Dann besuchte ich das Bertholdgymnasium in Freiburg, die Lendersche Lehranstalt in Sasbach, um dann im Herbst 1928 am Friedrichsgymnasium zu Freiburg meine Reifeprüfung zu bestehen. Im Wintersemester 1928/29 immatrikulierte ich mich an der Universität Freiburg i. B. als Studierender der Zahnheilkunde, wo ich im August 1931 meine Vorprüfung und im Juni 1933 meine Staatsprüfung als Zahnarzt bestand.